

Obim usnog otvora obolelih od sistemske skleroze - istovremena primena hiperbarične oksigenacije i fizikalne terapije

Davorka M. Milačić¹, Koviljka P. Čobeljić², Radmilo U. Isaković¹

¹Služba baromedicine, KBC Zemun, Beograd, Srbija

²Služba fizikalne medicine i rehabilitacije, KBC Zemun, Beograd, Srbija

Apstrakt

Tokom višegodišnjeg rada sa bolesnicima sa sistemskom sklerozom, primetili smo da su se nakon terapije hiperbaričnim kiseonikom (HBOt), bolesnici lakše otvarali usta. Ovaj efekat lečenja je više dolazio do izražaja kad smo bolesnicima uključivali fizikalnu terapiju. Kako bismo saznali da li se radi o subjektivnom doživljaju bolesnika ili o objektivnim povećanju, pratili smo pre i posle kombinovane terapije sa hiperbaričnim kiseonikom i fizikalne terapije, promenu obima usnog otvora. Bolesnike smo tretirali sa 10 HBO tretmana na 2,0 ATA. Fizikalna terapija je sprovedena svakodnevno 10 dana, i to fototerapija infracrvenim zracima (infrared zraci, IR) Solux lampom, kao uvodna terapija (15 minuta, na rastojanju od 40 cm, pod pravim uglom), a potom kineziterapija za mimičnu muskulaturu pred ogledalom. Merenja pre i posle terapije su pokazala statistički visoko značajnu razliku u merenjima i pokazali da kombinacija HBO terapije i fizikalne terapije ima svoje mesto u lečenju ovih bolesnika.

Glavne reči: HBOt, terapije hiperbaričnim kiseonikom, sistemska skleroza, fototerapija, fizikalna terapija, obim usnog otvora.

Uvod

Sistemska skleroza (SSc) jeste sistemsko oboljenje u kome dolazi do oštećenja sitnih krvnih sudova kože i unutrašnjih organa, pojačanog stvaranja vlakana vanćelijskog veziva i njihovog taloženja u zidove krvnih sudova, kožu i unutrašnje organe^{1,2}. Najčešće se javlja između 30-50 godine života. Žene oboljevaju 3-4 puta češće od muškaraca. Na 100000 osoba ima 10-20 bolesnika sa sistemskom sklerozom (prevalencija), a novi slučajevi bolesti javljaju se u 1-2 osobe na 100000 godišnje (incidencija)². Etiologija bolesti je nepoznata. Glavni pravci lečenja jesu uticaj na promene na krvnim sudovima, ispravljanje u radu imunološkog sistema i smanjenje pojačane funkcija fibroblasta. Od lekova koji utiču na krvne sudove daje se nifelat i iliprost. Među lekovima koji deluju na imuni sistem, hlorambucil i 5-fluorouracil nisu bili uspešni u lečenju sistemske skleroze, dok iskustva sa metotreksatom i ciklosporinom A pokazuju da bi ova dva leka mogla biti uspešnija.

Mouth opening scope in the patients with systemic sclerosis - Simultaneously application of a hyperbaric oxygenation and physical therapy

Davorka M. Milacic¹, Koviljka P. Cobeljic², Radmilo U. Isakovic¹

¹Department of hyperbaric oxygenation CHC Zemun, Belgrade, Serbia

²Department of physical medicine and rehabilitation CHC Zemun, Belgrade, Serbia

Abstract

During our perennial work with patients with systemic sclerosis we noticed that after the therapy of hyperbaric oxygenation (HBOt) they were able to their mouths open more easily. This treatment effect became visible when we started treating our patients with physical therapy. In order to find out whether this was patients' subjective impression or an objective increase, we decided to keep the track of changes in mouth circumference before and after combined therapy of hyperbaric oxygenation and physical therapy. We treated the patients with ten HBO treatments at 2.0 ATA. Physical therapy lasted for ten days. First, the patients went to phototherapy with infrared rays (Solux lamp) for 15 minutes, at 40 cm intervals, perpendicularly, and then they went to kinesitherapy for mimic musculature in front of a mirror. Measurements before and after the therapy have shown a statistically significant difference and proved that the combination of HBO therapy and physical therapy has its place in treating these patients.

Key words: HBOt, therapy of hyperbaric oxygenation, systemic sclerosis, phototherapy, physical therapy, mouth circumference.

D-penicilamin utiče na fibroblaste i može pomoći u smanjenju fibroze kože. Obuka bolesnika je važan deo lečenja, a sastoji se od mera koje će ublažiti tegobe. Nošenje rukavica, utopljanje, uzimanje manjih obroka, upoznavanje s bolešću zbog sprečavanja psihičkih tegoba^{1,2,3}.

Hiperbarična oksigenacija predstavlja udisanje 100% kiseonika u pažljivo kontrolisanim uslovima povišenog pritiska⁴. Glavni efekti HBO terapije jesu povećana rastvorljivost kiseonika u plazmi, povećana doprema kiseonika tkivima, smanjenje edema vazokonstrikcijom bez smanjenja dovodjenja kiseonika, stimulisanje formiranja mladih krvnih sudova (angiogeneza), unapredjenje sposobnosti leukocita da ubiju bakterije, unapredjenje efekta nekih antibiotika^{5,6}.

Fototerapija (lečenje svetlošću) se zasniva na biološkom dejstvu svetlosne energije na organizam. Može se koristiti helioterapija (terapija sunčevom svetlošću), hromoterapija, terapija IR zracima i terapija UV zracima. IR zraci imaju neposredan toplotni efekat. Povećavaju kinetičku energiju atoma i molekula, izazivajući na taj način toplotu u tkivima⁷. Na mestu zračenja nastaje dilatacija arteriola i kapilara sa hiperemijom, poboljšava se trofika tkiva, dolazi do resorpcije otoka, smanjenja bola i spazma mišića. Dovode i do lokalnog povećanja Le i povećavaju njihovu pokretljivost, što sve povoljno utiče na regeneraciju tkiva i ubrzava epitelizaciju i poboljšava granulaciju^{7,8}.

Kontraindikacije za primenu HBO terapije i IR terapiju su vrlo slične. Bolesti pluća, epilepsija, krvarenje i sklonost ka krvarenju, maligni tumori i sumnja na postojanje maligniteta, inkapsulirana žarišta infekcije, TBC, srčana dekompenzacija, okluzivan arterijska oboljenja, anestezija kože na termičke draži, febrilna stanja, fotodermatoze, pelagra, SLE, psihoneuroze, neregulirana TA^{4,7,8}.

Materijal i metode

Prospektivna studija sprovedena je u službi Baromedicine i službi Fizikalne medicine i rehabilitacije, u Kliničko bolničkom centru Zemun, u periodu od 01.09.2014.do 31.12.2014. godine. Ispitano je 13 bolesnika. Svi bolesnici boluju od sistemske skleroze. Svi ispitanici su ženskog pola, prosečne starosti 52,46±14,58 (19-70) godina. Ispitanicima su objašnjeni ciljevi studije i sve su dobrovoljno pristale na ispitivanje. Pre početka lečenja, svim ispitanicama je urađen rtg snimak srca i pluća i konsultovani kardiolog i ORL lekar o sposobnosti ispitanica za terapiju sa HBO. Takođe je isključeno postojanje kontraindikacija za primenu fototerapije IR zracima. Pre početka lečenja, bolesnicima je izmeren obim usnog otvora. Bolesnice su tretirane sa HBO 10 puta u trajanju od 70 min na 2,0 ATA u jednodmesnoj HBO komori Draeger tip 1000 ili 1200. Fizikalna terapija je sprovedena svakodnevno 10 dana, i to fototerapija IR zracima (Solux lampa), kao uvodna terapija (15 minuta, na rastojanju od 40cm, pod pravim uglom), a potom kineziterapija za mimičnu muskulaturu pred ogledalom.

Po završenoj terapiji, ponovljena su merenja isto kao i pre terapije.

Obim usnog otvora je dobijen tako što su izmereni visina i širina usnog otvora, a obim izračunat prema standardnoj formuli⁹. Rezultati merenja su izraženi u cm.

Od metoda deskriptivne statistike korišćeni su relativni brojevi, mere centralne tendencije i mere varijabiliteta. Od mera centralne tendencije, korišćena je aritmetička sredina i medijana, a od mera varijabiliteta, standardna devijacija, interval i koeficijent varijacije.

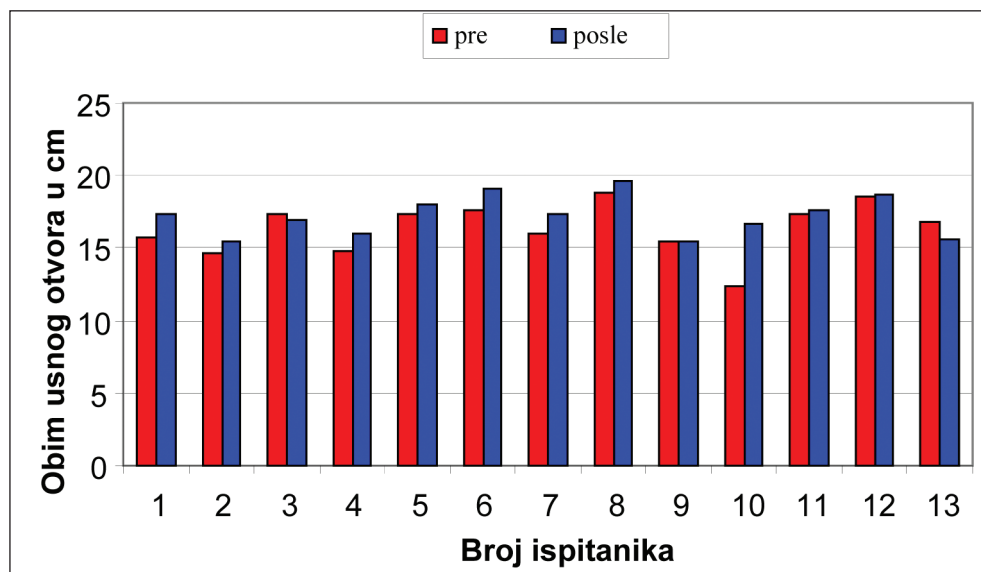
Od metoda analitičke statistike, korišćeni je T test za procenu značajnosti razlike za dve vezana uzorka. Svi podaci slede normalnu distribuciju.

Nivo statističke značajnosti je bio 0,05, a visoke statističke značajnosti 0,01. U obradi podataka, korišćen je statistički program Portable IBM SPSS Statistics v19.rar.

Rezultati

Prospektivna studija sprovedena je u službi Baromedicine i službi Fizikalne medicine i rehabilitacije, u Kliničko bolničkom centru Zemun. Svi bolesnici boluju od sistemske skleroze. Svi ispitanici su ženskog pola, prosečne starosti 52,46±14,58 (19-70) godina.

Rezultati merenja obima usnog otvora pre i posle HBO terapije su prikazani na Dijagramu 1.



Dijagram 1. Rezultati merenja obima usnog otvora pre i posle HBO terapije

Iz rezultata, prikazanih na Dijagramu 1. vidljivo je povećanje usnog otvora posle HBOt-a kod 10 ispitanika (76,92%), kod dve ispitanice (15,38%) obim usnog otvora je bio manji nakon HBOt-a, dok kod jedne ispitanice (7,69%) nije bilo promene u obimu usnog otvora pre i posle HBOt-a. Regstruje statistički značajna razlika u obimu usnog otvora pre i posle HBOt-a ($t=-2,404$; $df=12$; $p<0,05$).

Diskusija

Prospektivnom studijom, pratili smo 13 ispitanika obolelih od sistemske skleroze koji su tretirani kombinacijom terapije sa HBO i fizikalnom terapijom IR zracima. Tokom studije, praćen je obim usnog otvora tj. promena obima pre i posle kombinovane terapije.

Terapija sa HBO poboljšava rastvorljivost kiseonika u plazmi i dopremu kiseonika tkivima, smanjuje edem vazokonstrikcijom bez smanjenja dovodenja kiseonika, stimuliše formiranje mladih krvnih sudova (angiogeneza), unapređuje sposobnost leukocita da ubiju bakterije, unapređuje efekte nekih antibiotika^{5,6}. IR zraci imaju neposredan toplotni efekat. Povećavaju kinetičku energiju atoma i molekula, izazivajući na taj način toplotu u tkivima⁷. Na mestu zračenja nastaje dilatacija arteriola i kapilara sa hiperemijom, poboljšava se trofika tkiva, dolazi do resorpcije otoka, smanjenja bola i spazma mišića. Dovode i do lokalnog povećanja Le i povećavaju njihovu pokretljivost, što sve povoljno utiče na regeneraciju tkiva i ubrzava epitelizaciju i poboljšava granulaciju^{7,8}.

Kao što se može zaključiti iz gore navedenog, HBOt i terapija IR zracima, imaju sinergističko dejstvo na tkivo. HBOt ima sistemsko dejstvo na ceo organizam, dok je terapija IR zracima ima efekat lokalno u ozračenju regiji. Može se takođe pretpostaviti, da je sistemski efekat HBO terapije, lokalno pojačan fizikalnom terapijom.

U nama dostupnoj literaturi nismo našli radove koji su se bavili primenom kombinacije ove dve terapije u lečenju bolesnika sa SSc. Međutim, naši bolesnici su navodili da primećuju poboljšanje prilikom otvaranja usta, te smo odlučili izmeriti veličinu ove promene i time proveriti da li ono postoji ili je samo subjektivni doživljaj bolesnika. Bolesnici su uporedo tretirani sa HBOt-om i fizikalnom terapijom. Kombinovana terapija je prvenstveno lokalno smanjila otok i poboljšala prokrvljenost tkiva, zbog čega je koža oko usnog otvora postala mekša, te su bolesnici lakše i jače mogli otvoriti usni otvor. U prilog ovome govore rezultati prikazani u rezultatima rada. Kod 10 od 13 ispitanika (76,92%), postoji objektivno izmereno povećanje obima usnog otvora. Rezultati merenja su pokazali da postoji statistički značajna razlika u obimu usnog otvora pre i posle kombinovane terapije ($t=-2,404$; $df=12$; $p<0,05$).

U lečenju bolesnika sa SSc, fizikalna terapija se uobičajeno primenjuje, međutim, uprkos jasne teoretske osnove za primenu HBO terapije, ona nije uobičajena u kliničkoj praksi⁹. Nije sasvim jasno zašto je to tako. Možda je jedan od odgovora strah od ubrzavanja plućne fibroze, koja se razvija kod bolesnika sa sistemskom sklerozom, a jedna je od neželjenih efekata HBO terapije. Nadalje, razlozi bi mogli biti mali broj centara koji se bave HBO terapijom i relativno visoka cena ove terapije.

U dostupnoj literaturi nađeno je šest objavljenih članka, u kojima je izveštavano o lečenju bolesnika sa sistemskom sklerozom^{10,11,12,13,14}, dok fizikalna terapija IR zracima je uobičajena u lečenju ovih bolesnika. Upotrebljavani su različiti HBO protokoli (različiti pritisci, dužina tretmana, broj tretmana), i u svim člancima je izveštavano o poboljšanju u lečenju.

Međutim, u studiji je učestvovao mali broj ispitanika, te bi u daljnjim istraživanjima trebalo povećavati ovaj broj i upoređivati s prethodno izloženim rezultatima. Veći broj ispitanika u sledećoj studiji uticao bi svakako na potvrđivanje iznešenih rezultata i zaključaka. Takođe, uvođenje transkutane oksimetrije u praćenju statusa krvnih sudova pre i posle terapije, značajno bi doprineo u traženju mesta ovakom načinu lečenja bolesnika sa sistemskom sklerozom.

Dužinu praćenja ispitanica bi takođe trebalo produžiti na veći vremenski period, možda više godina, te bi se u tom slučaju mogla dati kvalitetnija ocena o potrebi, dužini trajanja, učestalosti, pritiscima, u lečenju ovih bolesnika. Produženim praćenjem, moglo bi se videti da li HBO terapija ima uticaja na ubrzanje plućne fibroze, te da li postoji opravdani strah da bi ovo lečenje moglo imati negativne strane.

Ova studija pokazuje da kombinovana terapija sa HBO i fizikalna terapija ima svoje mesto u lečenju bolesnika obolelih od SSc i da pozitivno utiče na kvalitet života obolelih.

Literatura

1. Damjanov N. Sistemske skleroza (Sclerosis systemica). U Interna Medicina. Manojlović D. Ed. 1649-1656. Zavod za udžbenike i nastavna sredstva, Beograd, 2003.
2. Damjanov N. Sistemska skleroza: Klinički oblici i rana dijagnoza bolesti. Acta rheumatologica Belgradensia, 2005; 35 (suppl 2): 131-135.
3. Gilliland BC. Sistemska skleroza (Sklerodermija). In Principi Interne Medicine. Harrison. Ed. 1449-1454. (CD izdanje), Placebo, Split, 1997.
4. Ratzenhofer-Komenda B, Niinikoski J, Hamilton-Farell M. Physical and Pathophysiological Bases of Hyperbaric Oxygen Therapy. In Handbook on Hyperbaric Medicine. Mathieu D. Ed. 15-163. Springer, Dordrecht, 2006.
5. Guyton A, Hall JE. Transport kiseonika i ugljen-dioksida krvlju i telesnim tečnostima. U Medicinska fiziologija. Guyton AC, Hall JE, Ed. 463-473. Savremena administracija, Beograd, 2003.
6. Jain KK. HBO Therapy in Wound Healing, Plastic Surgery, and Dermatology. In Textbook of Hyperbaric Medicine. Jain KK, Ed. 147-166. Hogrefe & Huber Publishers, Göttingen, 2004.
7. Shriber WJ. Infrared and luminous radiation. In A Manual of Electrotherapy Shriber WJ, Ed. 23-38. Lea & Febiger, Philadelphia, 1975.
8. Jevtić M. Infracrveni zraci. U Fizikalna medicina i rehabilitacija. Jevtić M, Ed. 32-35. Univerzitet u Kragujevcu, Medicinski fakultet, Kragujevac, 1999.
9. <http://www.csgnetwork.com/circumellipse.html> (10.06.2014.)
10. Copeman PWM, Ashfield R: Raynaud's Phenomenon in Scleroderma Treated with Hyperbaric Oxygen. Proc. R. Soc. Med. 1967; 60(12):1268-69.
11. Markus YM, Bell MJ, Evans AW. Ischemic scleroderma wounds successfully treated with hyperbaric oxygen therapy. J Rheumatol 2006;33(8):1694-6.
12. Lukich V, Grebenev AL, Matrenitshaiya NA, Grabskii MA. Treatment problems in systemic scleroderma using hyperbaric oxygenation; Klin Med (Mosk) 1984;62(3):26-31.
13. Milačić D, Isaković R, Ostojić P. Lečenje ishemijskih rana na šakama hiperbaričnom oksigenacijom kod bolesnice sa sistemskom sklerozom. Materia Medica 2009;25(1):47-49.
14. Milačić D. Uloga hiperbarične oksigenacije u lečenju Raynaud-ovog fenomena kod bolesnika sa sistemskom sklerozom. Rad uže specijalizacije, Medicinski fakultet Univerziteta u Beogradu, 2010.